

아름다운 얼굴 윤곽을 위한 안면부 전체 구조적 지방이식: 입체 안면 윤곽술

김 성 민

아이미 성형외과, 페이스 리모델링 연구소



Total Facial Structural Micro-fat Graft for Aesthetically Beautiful Facial Contour: 3-Dimensional Facial Contouring

Sung Min Kim, M.D.

Imi Plastic and Aesthetic Surgery Clinic, Institute for Face Remodeling, Seoul, Korea

Face is not flat 2-dimensional but 3-dimensional structure, and attractive and beautiful face is possible with completing harmony of facial contour. The purpose of this study is to demonstrate that a harmonious and beautiful facial contour can be made by regulating facial soft tissue ratio and 3-dimensional volume, based on viewing many cases who underwent operations of total facial structural fat graft. The author performed micro-fat graft on 1092 patients who nicely improved their facial contour from April 2004 through December 2008. The operation was done by total facial structural fat graft. Keeping to careful Coleman's structural fat grafting methods, the 3-dimensional multi-layered fat graft along with minimal amount injection technique was performed to maximize the survival rate of fat tissue. Most of the patients were satisfied with surgical results for attractive and smooth facial contour completed by proper facial ratio and 3-dimensional facial volume. In conclusion this method was not the approach for facial skeletal structure but soft tissue one, and the author accomplished beautiful and attractive facial contour with satisfaction by total facial structural fat graft with concept of 3-dimensional facial contouring in aesthetically improving facial contour.

(J Korean Soc Aesthetic Plast Surg 15: 234, 2009)

Key Words: Face, Adipose tissue, Graft

I. 서 론

나라와 사회가 현대화되고 부유해짐에 따라 아름다움을 추구하는 미적인 욕구도 많이 높아졌고 이에 따라 아름다운 얼굴에 대한 분석과 연구가 활발히 이루어져 왔다. 특히 시대에 따라 미에 대한 견해와 관점의 차이는 있지만 미인(美人)에 대한 얼굴의 생체계측학적 분석 (Anthropometric analysis)도 이루어졌고 이를 기준삼아 안면부 미용성형수술의 계획을 세우는데 유용한 자료로 사용하기도 하였다.¹

아름다운 얼굴에 대한 분석을 종합해 보면 몇 가지 주지할 특징이 있다. 얼굴은 2차원적 평면 구조가 아닌 3차원적 입체구조이며 특히 아름다운 얼굴은 적절한 얼굴의 비율과 내부 구조물인 눈, 눈썹, 코, 입의 균형이 잘 맞고 얼굴형과 조화를 이루고 있다.^{2,3} 또한 얼굴의 내부 구조물들을 제외한 얼굴 공간의 여백은 단순히 평면적인 공간으로 표현되지 않고 입체적인 볼륨감과 그에 따라 나타나는 실루엣 라인이 잘 표현되어야 매력적인 얼굴형이 될 수 있다 (Fig. 1). 특히 동양인의 평면적인 얼굴형에서는 얼굴의 특정 부위가 부각되지 않도록 조화를 잘 맞춰주고 얼굴의 입체감을 적절히 표현해줌으로써 얼굴을 더 작고 부드럽게 보이게 하는 효과까지 도달할 수 있다. 여기에 얼굴 각 부위별로 비율이 잘 맞게 되면 더욱 이상적인 얼굴형이 가능하고 전체적인 이미지는 세련되고 아름답게 느껴진다.^{2,4}

저자는 이 점에 착안하여 동양인에 있어서 얼굴의 윤곽

Received May 29, 2009
Revised September 24, 2009
Accepted October 5, 2009

Address Correspondence: Sung Min Kim, M.D., Imi Plastic and Aesthetic Surgery Clinic, HS building, 93-2 Nonhyun-dong, Gangnam-gu, Seoul 131-010, Korea.
Tel: 82-2-549-8900/Fax: 82-2-549-0653/E-mail: pssmkim@naver.com



Fig. 1. Schematic illustration of concept of 3-dimensional facial contouring; face remodeling. As the inner facial structures including eye, eyebrow, nose, and mouth become bigger gradually, which the outer facial dimension at the same time is expressed with proper 3-dimensional volume, but not a facial blank space consequently, the face looks beautiful and attractive.

이 골격적이고 평면적이며 커 보이는 환자에 대해 사각턱 축소 및 광대 축소와 같은 안면 골격 윤곽수술 (facial contouring bone surgery) 없이 안면부 전체에 주로 구조적 미세 지방이식 (structural micro-fat graft)을 이용하여 얼굴의 연부조직에서 얼굴의 비율을 맞추면서 입체감과 볼륨감을 적절히 표현하는 페이스 리모델링 (face remodeling) 개념의 입체 안면 윤곽술 (3-dimensional facial contouring)로 미적으로 아름답고 세련된 얼굴형을 만들었으며 특히 부드럽고 여성스러운 이미지를 잘 표현하여 환자와 의사 모두에게 만족스러운 결과를 얻었기에 문헌고찰과 함께 보고하는 바이다.

II. 대상 및 방법

가. 대상

2004년 4월부터 2008년 12월까지 미용적 목적으로 젊어 보이거나 얼굴형을 개선시키려는 환자 1,092명을 대상으로 안면부 전체 구조적 지방이식을 시행하였다. 연령분포는 20세부터 78세였으나 가장 많은 연령대는 30대였으며 평균연령은 37.8세였고 성별은 여자가 1,020명 남자가 72명이었다. 추적관찰은 최단 3개월에서 최장 4년으로 평균 추적관찰 기간은 18개월이었다. 이들은 대부분 자신의 얼굴윤곽이 크고 평면적이라고 느끼는 환자였으며 광대뼈나 사각 턱 윤곽에 대해서도 불만이 많았다. 하지만 골격수술 이외의 방법으로 부드럽고 입체적이며 세련된 얼굴의 윤




Fig. 2. Preoperative design for total facial structural micro-fat graft by the concept of 3-dimensional facial contouring; face remodeling.

곽을 갖기 원하는 환자가 대부분이었다.

나. 수술방법

1) 수술 전 디자인

수술 전 철저한 실물 윤곽과 사진 분석을 통해서 얼굴의 비율과 입체적인 볼륨을 분석한 후 미적으로 가장 적합한 얼굴의 비율과 입체감이 표현되며 동시에 골격적인 성분이 노출되지 않도록 얼굴 전체에 구조적 지방이식을 계획하였다. 일부 환자에서는 필요시 음비술을 포함한 코성형술, 이중검 성형술, 고주파 교근 축소술이 병행되기도 하였다. 수술 전 주요 기준점이 되는 골격윤곽을 표시하고 함몰이나 불규칙 윤곽을 갖는 부위는 충분히 확인되도록 하고 지방이 많이 이식될 부위와 적게 이식될 부위를 정확히 구분하여 그 경계부분은 자연스럽게 부드럽게 지방조직이 이식되도록 표시하였다. 디자인상에서 가장 중요한 요소는 얼굴을 3등분 했을 때 각 부분의 얼굴이 비율과 조화에 맞도록 연부조직 간의 균형을 맞추면서, 입체감이 필요한 부위는 골격적인 윤곽이 투영되지 않고 부드러운 연부조직의 볼륨감으로 표현되게 하는 것이라 하겠다 (Fig. 2).

2) 지방의 채취 및 준비

수술은 국소마취와 프로포폴 (propofol)과 케타민 (ketamine)을 이용한 수면마취로 진행되었으며 지방채취를 위해서는 채취부위에 하트만 용액 500 cc, 리도카인 500 mg, 에피네프린 1 mg (1 : 1000 에피네프린 1 cc)으로 구성된 투

메션트 용액을 이용한 부분 마취를 병행하였다. 지방 채취 부위는 지방세포의 저항성과 내구성이 비교적 강한 복부와 외측 허벅지 부위를 주로 이용하였으며 3 mm 직경의 흡입관을 사용하여 10 cc 주사기로 최소한의 음압을 이용하여 수평왕복 운동을 하면서 조심스럽게 출혈 없이 채취하였다. 지방의 채취는 2차 주입을 위해서 넉넉히 채취하였으며 지방의 총 흡입량 (total fat aspirate)은 평균 380 cc였다. 흡입된 지방은 공기 중에 노출을 최소로 하면서 3,000 rpm으로 3분간 원심분리를 통해서 제일 위층의 오일 층과 하층의 혈액 및 혈청과 투메센트 용액을 포함한 수용액 층을 제거한 후 순수 정제 지방만 수집하였다. 원심분리 후 정제된 순수 지방은 평균 160 cc였다. 이후 이 정제된 지방을 1 cc 지방주입용 주사기에 공기가 차지 않도록 최대한 밀도 있고 치밀하게 옮긴 후 내경의 크기가 18G인 케놀라를 장착하여 지방이식을 위한 준비를 마무리 하였다.

3) 지방이식의 방법

이마, 측두부, 관자놀이, 미간, 코, 하안검 부위, 전방 관골 부위, 협부, 관골궁 하방부, 팔자 주름, 코 옆 함몰부위, 입술, 아래 턱, 등을 포함한 얼굴 전체에 효율적으로 지방이식이 될 수 있도록 케놀라의 삽입이 용이한 곳에 8 - 10개의 절개 창을 만든 후 미세지방이식을 진행하였다. 상안면부에서 하안면부 방향으로 지방이식이 이루어졌으며 수술 전 디자인대로 이상적인 입체적 볼륨감 형성을 위하여 각 부위마다 지방의 양을 조절하여 이식하였다. 얼굴의 크기나 함몰된 윤곽의 정도, 그리고 볼륨감에 대한 개인의 취향에 따라 이식되는 지방의 양에는 차이가 있었고 평균 20% 정도 과교정을 하여 순수 정제된 지방이 최소 63 cc에서 최대 125 cc가 사용되었으며 평균 89 cc가 이식되었다. 미세지방이식은 지방의 생착률을 최대한 높이기 위하여 콜만 (Coleman) 방식을 따라 시행하였으며, 특히 구조적 지방이식 (structural fat graft)의 개념을 철저히 적용하여 최소량 식 3차원 입체 다층 주입법 (3-dimensional multi-layered fat injection)을 시행하여 대량의 지방이식이 가능하게 하였다. 특히 최소량 식 주입을 위하여 반복 주입을 통해 1 cc의 지방을 최소 20회 이상 나누어 주입하였다.^{5,6} 다층 주입법을 적용시켜 비교적 표정근이 두꺼운 이마와 턱의 경우는 골막 밑, 근육 하방, 근육 층 내지는 근육 상부층, 피하 지방층 등 4 - 5층에 나누어 지방을 여러 층으로 골고루 밀도 있게 주입하였으며 관자놀이 부위는 측두근막 하방과 피하 지방층에, 표정근이 매우 얇은 코를 포함한 중앙안면부의 경우는 골막 밑과 근육층 상부, 피하 지방층 등 2 - 3층에 나누어 주입하였다. 어느 정도의 얼굴 윤곽이 만들어진 후

에는 다양한 각도에서 얼굴의 윤곽 및 비율을 확인하면서 세부적인 추가 지방이식이 이루어졌다.

4) 수술 후 관리 및 이차 지방이식

수술 후 약 한 달간은 얼굴의 움직임이나 자극을 최소로 하게 하였으며 지방의 대사량을 감소시켜 지방의 저항성을 높이기 위해 지속적인 냉찜질을 1달 이상 권장하였다. 또한 이식된 지방에 원활한 영양공급을 위하여 약 2달 동안은 체중 감량을 금하였다. 1회의 지방이식으로도 만족스러운 결과를 보인 경우도 있으나 대부분 1차 지방이식 후 약 3개월을 전후하여 2차 지방이식을 통한 지방조직의 누적 생착률을 증가시켜 안면부의 볼륨감을 유지시켰다. 2차 지방이식은 영하 30도의 일정한 온도에서 보관된 냉동지방을 사용하였으며 2차 원심분리 후 충분한 재 정제 과정을 통하여 파괴된 지방세포에서 유출되는 프리-오일과 볼륨순물을 완전히 제거한 후 사용하였고 2차 지방이식에 이용된 지방의 양은 프리-오일 제거 후 평균 56 cc였다. 생착률이 극히 낮은 109명에 대해서는 6개월 이후에 3차 지방이식을 시행하여 입체적 볼륨감을 계속해서 유지시킬 수 있었다.

III. 결 과

시술받은 환자 대부분이 높은 만족도를 나타냈으며 평균 18개월간의 추적관찰기간을 통해서 모든 환자의 수술 전후 사진을 의사 1인, 간호사 1인, 성형 상담사 2인으로 구성된 수술결과 판정팀에 의해 맹검법으로 비교 관찰한 결과 얼굴의 균형 잡힌 비율을 회복하고 입체감과 볼륨감이 적절히 표현됨으로서 평면적인 얼굴의 윤곽이 개선되고 세련되며 생기있는 얼굴형으로 표현되었다. 또한 얼굴의 골격적인 성분이 부드러운 입체적 실루엣으로 바뀐으로서 여성적이고 어려보이는 이미지를 나타내게 되었다. 수술 결과에 대한 설문지를 통한 환자를 대상으로 한 4단계 주관적 만족도 평가 (매우 만족, 만족, 보통, 불만족)에서 560명이 '매우 만족', 376명이 '만족', 125명이 '보통', 31명이 '불만족'을 보여 약 91%에 해당 되는 환자가 수술결과에 만족 하였다. 무엇보다도 안면 골격수술 없이 본인이 원하는 얼굴형에 가깝도록 시술된 것에 대하여 높은 만족도를 나타내었다. 31명의 불만족 사례를 분석해보면 22명에서는 이전 얼굴보다 얼굴이 더 비대하고 커진 느낌이거나 살쪼 보이는 얼굴의 이미지를 불평하였고 9명은 이전 얼굴보다 얼굴의 윤곽이 더 쳐져 보이는 양상을 불평하는 미용적 불만족이었다. 수술 후 감염이나 염증, 지방의 괴사, 지방색전증과

같은 지방이식 시 발생할 수 있는 치명적인 합병증은 없었고 미세 석회화 9명, 안면부 지연성 국소 만성부종 8례에 대해서는 보존적 치료로 후유증 없이 해결하였으며 안면부 비대칭 내지는 저 교정된 환자 48명에 대해서는 2차 지방이식을 통해서 쉽게 교정할 수 있었다.

증례 1

29세 여자로 경미한 비대칭 얼굴의 윤곽과 평면적인 이마, 뚜렷한 광대의 돌출 그리고 골격적인 얼굴의 양상으로 강해 보이는 이미지를 개선하기 위하여 입체 안면윤곽술 개념을 적용시킨 안면부 전체 구조적 지방이식을 시행하였다. 수술 후 3개월째 추적 관찰에서 적절한 볼륨감으로 골격적인 얼굴의 성분이 부드럽고

세련된 얼굴윤곽으로 개선되었고 얼굴의 비대칭도 개선된 모습을 보였다. 특히 사면과 측면 모습에서 얼굴의 볼륨적 입체감이 적절히 표현됨으로써 광대 돌출과 돌출입매가 개선되고 부드럽고 세련된 얼굴을 보였다 (Fig. 3).

증례 2

25세 여자로 밋밋한 이마가 부자연스럽게 부각되고 평면적인 얼굴과 광대의 돌출 그리고 돌출된 입매를 해결하기 위하여 입체 안면윤곽술 개념을 적용시킨 안면부 전체 구조적 지방이식을 시행하였다. 수술 후 6개월째 추적관찰에서 적절한 얼굴의 비율을 회복하여 조화에 맞는 아름다운 얼굴형을 보였다 (Fig. 4).




Fig. 3. Total facial structural micro-fat graft by the concept of 3-dimensional facial contouring was performed on a 29-years-old female, who had a mild asymmetric skeletal facial contour, flat forehead and prominent zygoma, to complete smooth and well balanced attractive facial contour. (Above, left) Preoperative frontal view. (Below, left) Postoperative frontal view at 3 months after surgery. (Above, center) Preoperative oblique view. (Below, center,) Postoperative oblique view at 3 months after surgery. (Above, right) Preoperative lateral view. (Below, right) Postoperative frontal view at 3 months after surgery.

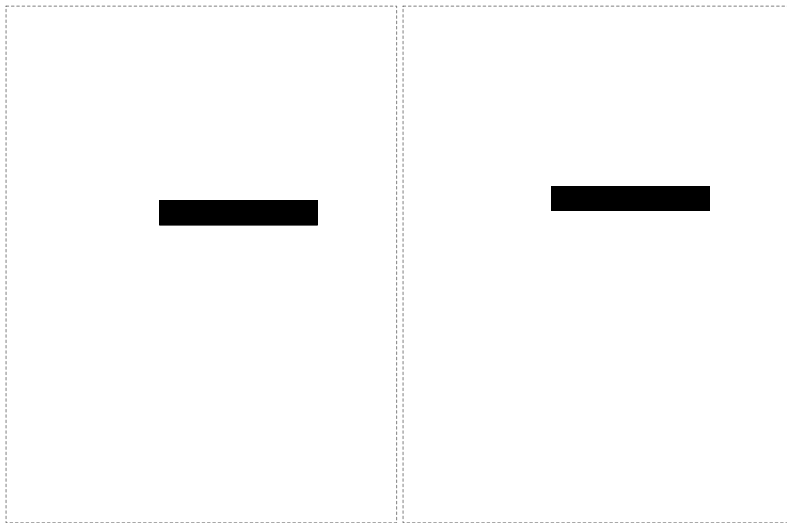


Fig. 4. A 25-years-old female was presented with flat face, prominent zygoma contour, unnatural flat wide forehead contour and bimaxillary protrusion shape of mouth. Only total facial structural micro-fat graft by the concept of 3-dimensional facial contouring was performed with no other surgical procedure. After operation, the contour of prominent zygoma and bimaxillary protrusion shape of mouth improved satisfactorily with especially expressing appropriate 3-dimensional facial volume and soft tissue ratio in oblique view. (Left) Preoperative oblique view. (Right) Postoperative oblique view at 6 months after surgery.




Fig. 5. Total facial structural micro-fat graft by the concept of 3-dimensional facial contouring was performed on a 30-years-old female who wanted to correct flat and long facial shape and to look younger. (Left) Preoperative frontal view. (Right) Postoperative frontal view at 1 year after surgery. The beautiful facial volumetric contour is well maintained with relatively stable survival rate of fat tissue.

증례 3

30세 여자로 평면적이며 강해보이는 이미지와 길어 보이는 얼굴 형태를 개선하고 더 생기있고 어려보이는 동안의 이미지를 위하여 입체 안면윤곽술 개념을 적용시킨 안면부 전체 구조적 지방이식을 시행하였다. 수술 후 1년째 추적관찰에서 비교적 안정된 생착률로 인해 부드럽고 입체적인 얼굴 윤곽이 잘 유지되었고 길어 보이는 얼굴도 많이 개선되었다 (Fig. 5).

증례 4

48세 여자로 골격적이며 강해보이는 비대칭적 얼굴의 윤곽을 개선하기 위하여 입체 안면윤곽술 개념을 적용시킨 안면부 전체 구조적 지방이식을 시행하였다. 수술 전과 수술 후 2개월 모습, 수술 후 4개월째의 2차 지방이식 직전의 모습과 수술 후 3년이 경과된 모습으로 철저한 구조적 지방이식으로 얼굴의 비대칭이 개선

되고 교정된 입체적 볼륨감이 안정되게 잘 유지되면서 부드럽고 세련된 얼굴을 나타내고 있다 (Fig. 6).

IV. 고 찰

아름다운 얼굴은 뚜렷한 이목구비와 함께 얼굴형과의 균형이 잘 맞고 자연스러운 조화가 이루어져야 세련된 얼굴형이 가능하다.¹ 특히 얼굴은 3차원적인 입체 구조이므로 적절한 볼륨감이 이목구비와 조화를 맞추면서 잘 표현될 때 생동감 있고 매력적인 얼굴형이 완성된다. 작고 부드러운 얼굴형을 만들기 위하여 골격적인 윤곽을 줄여주는 안면 윤곽술이 많이 시행되지만 동양인에서처럼 가로 얼굴 폭이 크고 평면적인 얼굴형에서 얼굴 전체의 입체감과 볼륨감을 충분히 고려하지 않고 돌출된 윤곽만 획일적으




Fig. 6. Total facial structural micro-fat graft by the concept of 3-dimensional facial contouring was performed on a 48-years-old female, who had a severe asymmetric skeletal facial contour with prominent zy-goma and depressed temple contour, to archive smooth and beautiful facial contour. (Above, left) Preoperative frontal view. (Above, right) Postoperative frontal view at 2 months after surgery. (Below, left) Postoperative frontal view at 4 months after surgery. At this time, the secondary structural micro-fat graft was done with stored frozen fat tissue. (Below, right) Postoperative frontal view at 3 years after surgery. The beautiful balanced facial volumetric contour is well maintained with stable survival rate of fat tissue.

로 줄일 경우 자칫 얼굴 입체감의 균형이 깨져서 골격적인 돌출 부위는 어느 정도 교정되었을지라도 전체적인 얼굴의 입체감이 감소하여 더 밋밋하고 평면적인 얼굴형이 되어 수술 후 오히려 좋지 않은 얼굴 이미지를 나타내는 경우가 흔히 있다.⁷⁾ 이에 저자는 이러한 한계점을 극복하고자 동양인의 평면적인 얼굴형에서 입체감을 줄이는 골격적인 안면윤곽 수술 없이 얼굴의 윤곽 및 형태를 얼굴의 비율과 볼륨감의 관점에서 접근하여 3차원 입체적으로 얼굴의 윤곽을 만들어가는 페이스 리모델링 개념의 입체 안면 윤곽술을 시행하게 되었다. 특히 얼굴내부 구조물을 제외한 얼굴의 여백 공간이 얼굴의 장점을 살릴 수 있도록 아름다운 입체적 윤곽으로 표현하는 것에 최대한 주의를 기울였다. 이러한 입체적 얼굴윤곽 디자인은 수술 후 평면적인 얼굴의 느낌을 감소시킬 뿐만 아니라 얼굴의 이목구비를 더 아름답게 부각시키는 효과가 있으며 상대적으로 얼굴을 더

또렷하게 보이게 하여 얼굴이 작게 보이게 하는 효과까지도 나타난다 (Fig. 1). 물론 이러한 입체 안면윤곽술은 적응증을 잘 선택하여야 하며 전반적으로 얼굴 골격이 크고, 얼굴에서 이목구비가 차지하는 비율이 작으면서 옆 광대인 관골 궁이나 측면의 하악각이 뚜렷이 발달된 경우에는 골격적인 안면윤곽술 이후에 본 술식을 시행하는 것이 좋은 결과를 얻을 수 있고 또한 안면부에 연부조직이 비대하여 살쪄 보이는 얼굴에서는 매우 세심하게 얼굴 입체감의 핵심이 되는 이마, 미간, 관골 전방부, 턱끝 등 필요한 요소에만 선택적으로 적정량 구조적 지방이식을 통한 입체 안면윤곽술이 시행되어야 만족스러운 결과를 얻을 수 있으리라 사료된다.

입체 안면윤곽술로 만족스러운 결과를 얻기 위해서는 안면부의 볼륨감과 입체감을 효과적으로 표현하는 연부조직의 증대술이 필요한데 본 술식에서는 자가조직인 미세

지방이식을 이용하였다. 자가조직은 보형물이나 필러처럼 충분한 볼륨의 증가 효과를 나타낼 뿐만 아니라 이물반응이 없으므로 훨씬 안전하며 생착 후 모양과 촉감이 자연스러운 장점이 있다. 물론 미세지방이식에 대하여는 이식 후 볼륨을 일정하게 유지시키는 생착률에 대하여 아직까지 많은 논란이 있지만 1990년대 후반부터 콜만의 구조적인 지방이식이 체계적으로 시행되면서 비교적 일률적이고 예측 가능한 결과를 보이면서 지방이식은 연부조직의 증대술에 보편적으로 이용되고 있다.⁸ 특히 본 술식에서는 최소량식 3차원 입체 다층 주입법을 시행하여 대량의 지방이식이 가능하게 하였다. 이를 위해서는 콜만이 구조적 지방이식에서 사용하였던 방법처럼 지방주입 케놀라를 반복해서 수차례 삽입하는 방식 (repeated multi-cannulation injection technique)을 이용하여 지방조직이 일률적으로 균일하게 최소량씩 이식되도록 하여 입체 다층 주입법의 효율을 증대시켰다.^{5,6} 물론 시술시간은 많이 소요되고 숙련된 경험이 필요하겠지만 앞서 서술한 지방주입 방법이 효과적으로 사용된다면 비교적 많은 양의 지방조직이 일률적으로 촘촘히 이식되어 결국 최종 생착률을 증가시킬 수 있으리라 사료된다. 또한 본 술식에서는 지방의 누적 생착률을 증가시켜 최종적인 얼굴의 윤곽을 개선하기 위하여 시술 환자 약 80%에서 1차 지방이식 후 3개월을 전후하여 2차 지방이식이 시행되었다. 임상적 경험을 분석해보면 2차로 이식된 지방조직은 1차 지방이식보다 생착률이 더 우수한 것을 알 수 있다. 이는 처음 지방이식이 이루어지면서 이를 생착시키기 위해서 수혜부에 풍부한 신생혈관형성 (neo-angiogenesis)이 일어나고 여기에 재차 지방이식이 이루어지면 수혜부에 1차 지방이식 때 보다 더 풍부한 혈류공급이 재게 되어 지방의 생착률이 향상되는 것으로 사료된다.⁴ 본 술식의 2차 지방이식을 위해서는 영하 30도의 일정한 온도에서 보관된 냉동지방을 사용하였다. 지방이식에서 냉동보관 지방사용에 대해서는 아직까지 많은 논란의 여지가 있지만 근자에는 큰 합병증 없이 안전하게 사용할 수 있다는 보고도 많이 발표되고 있다.^{9,10} 특히 한재정 등¹¹은 영하 20도에서 지방조직의 냉동보관은 지방조직의 안전한 보관방법임을 강조하였고 6개월까지는 지방조직의 큰 변성 없이 일정 정도의 부피 확장효과를 얻을 수 있다고 하였다. 본 연구에서도 800례 이상의 냉동지방을 이용한 2차 지방이식의 결과를 분석했을 때 지방 색전증, 염증이나 감염, 지방괴사에 의한 낭종 형성 등과 같은 지방이식 시 발생할 수 있는 치명적인 합병증은 없었고 미세 석회화와 경화성 섬유화, 지연성 국소 만성부종 등 충분히 해결 가능한 합병증 17례만 발생했을 뿐 비교적 안전하고 만족스러운 결과를 보

였다.

결론적으로 입체 안면윤곽술의 개념을 적용시킨 얼굴전체 구조적 지방이식에서 만족스러운 결과를 얻기 위해서는 이목구비를 제외한 얼굴의 공간 여백을 그 얼굴형에서 가장 적합한 입체적 볼륨감으로 표현하고 적정한 얼굴의 비율을 맞춰 얼굴의 조화를 회복하면서 얼굴의 단점을 줄이고 장점이 부각될 수 있는 미적인 디자인적 요소가 가장 중요하며 이를 충족시키기 위해서는 안전한 자가조직을 통한 연부조직 증대술이 필요하다. 이러한 연부조직 증대술은 생착률을 최대화 하기 위하여 3차원 입체 다층 주입을 통한 철저하고 정확한 구조적 지방이식과 2차 지방이식을 통한 지방조직의 누적 생착률 향상이 적절히 이루어지는 과정이 필수적이다. 앞으로 본 술식에 지방이식의 생착률을 향상시키기 위한 다양한 방법이 추가적으로 적용된다면 더욱 만족스러운 입체 안면 윤곽술의 결과를 얻으리라 사료된다.

V. 결론

본 저자는 1000여 케이스가 넘는 얼굴전체 구조적 지방이식의 임상사례를 종합하여 분석한 결과 얼굴은 3차원 입체구조라는 개념을 철저히 숙지하여 얼굴윤곽이 크고 평면적인 얼굴형에 대하여 골격구조에 대한 접근이 아니라 연부조직 구조를 변화시키는 입체 안면윤곽술 개념의 접근을 통하여 안면부 연부조직 자체가 얼굴의 비율을 맞추고 입체적 볼륨감을 미적으로 가장 적합하게 표현되게 하여 골격구조와 조화를 이루게 함으로서 아름답고 세련된 얼굴형을 만들 수 있었다. 앞으로 이식된 지방조직의 생착률을 높이기 위한 연구가 계속되어야 하겠지만 안면부 연부조직의 비율과 입체적 볼륨감을 중요시하는 입체 안면윤곽술의 개념을 숙지한다면 구조적 지방이식을 통해서도 멋있하고 평면적인 얼굴형을 빼 수술 없이 아름답고 매력적인 얼굴형으로 개선시킬 수 있으리라 사료된다.

REFERENCES

1. Lee JS, Kim HK, Kim YW: Anthropometric analysis of the attractive and normal face in Korea female. *J Korean Soc Plast Reconstr Surg* 31: 526, 2004
2. Choi C, Kim YH: Easy facial analysis using facial golden mask. *J Korean Soc Plast Reconstr Surg* 33: 168, 2006
3. Lee JH, Park GO, Kim YH: Horizontal ratio of the Korean university student's face and facial golden mask. *J Korean Soc Plast Reconstr Surg* 35: 514, 2008
4. Lee JW, Kim JH, Hong IP, Kim NH, Jung JH, Park NH,

- Park JB: Soft tissue facial contouring using autologous microfat injection. *J Korean Soc Aesthetic Plast Reconstr Surg* 9: 43, 2003
5. Coleman SR: *Structural fat grafting*. 1st ed, St. Louis, Quality Medical Publishing, 2004, p 54
6. Lee DW, Lee WJ: Micro-fat graft: Replacement technique. *J Korean Soc Aesthetic Plast Reconstr Surg* 14: 9, 2008
7. Yang JH, Lee JH, Yang DB, Jung JY: Prevention of complication and management of unfavorable results in reduction malarplasty. *J Korean Soc Plast Reconstr Surg* 35: 465, 2008
8. Coleman SR: Structural fat grafting: More than a permanent filler. *Plast Reconstr Surg* 118: 108S, 2006
9. Kim YK, Park HS, Lee HJ: Studies on the proper storage period and change of -20°C cryopreserved adipocyte. *J Korean Soc Aesthetic Plast Reconstr Surg* 12: 33, 2006
10. Atik B, Oztruk G, Eddogan E, Tan O: Comparison of technique for long-term storage of fat graft: An Experimental study. *Plast Reconstr Surg* 118: 1533, 2006
11. Han JJ, Kwon YS, Lee JH, Hur J, Lee GC, Kim MH, Kim SK: A study for biologic change and viability of adipose tissue in cryopreserved fat graft. *J Korean Soc Plast Reconstr Surg* 36: 127, 2009