대한미용성형외과학회지 제 16 권, 제 2 호
Vol. 16, No. 2, 108 - 110, 2010

유방확대술 3년 후 외상으로 인해 지연발생한 혈종 치험례

이동락 · 윤용일 · 허지연

한일병원 성형외과

A Case of Delayed Hematoma Caused by Trauma Three Years after Breast Augmentation

Dong Lark Lee, M.D., Yong Il Yoon, M.D., Gi Yeun Hur, M.D.

Department of Plastic and Reconstructive Surgery, Hanil General Hospital, Seoul, Korea

Delayed breast hematoma is a very rare late complication inbreast implantation. A 32-year-old female patient presented with sudden and painful swelling of left breast. On physical examination, a swollen and tense breast was noted. No history of aspirin or any anticoagulant administration was documented. The patient went snowboarding 6 days ago and slipped down on the slope resulting in coccyx fracture. Preoperative CT scan with contrast revealed large fluid collection on left pericapsular area. Under local anesthesia, approximately 500 cc of fresh blood clot was removed followed by compressive dressing on her left breast. At 6 hours after the operation, swelling of the left breast was noted again, and embolization of a branch of left lateral thoracic artery was performed with removal of 400 cc hematoma under general anesthesia. The Saline-filled smooth prosthesis was inspected for consistency and exploration for any bleeding points was performed by endoscope. Capular rupture was noted from 12 o'clock to 3 o'clock, however, no bleeding points werefound. At 3 months period after the last surgery, the patient remained uneventful without any further problems. We hereby report a case of delayed breast hematoma 3 years after primary augmentation mammoplasty that occurred six days after the trauma. (*J Korean Soc Aesthetic Plast Surg* 16: 108, 2010)

Key Words: Hematoma, Mammoplasty, Breast implantation

I. 서 론

유방확대술 후 후기 혈종형성은 매우 보기 드문 현상이다. 지금까지 국내외에서 십여 차례 보고된 바 있다.[1-3] 국내에서는 Kim 등[1]이 발표한 유방확대술 10주 후 유방구축이 발생하여 유방 마사지를 시행한지 1년 후 발생한 혈종발생 1례가 보고되었다. 하지만 본원에서는 술후 3년이 지나고 특별한 질환은 없고 6일 전 외상을 받은 경력을 제외하고는 특이사항이 없는 증상발현의 기간이 장기간인 혈종을 경험하였기에 문헌고찰과 함께 보고한다.

II. 증 례

32세 여자 환자로 평상시 건강하게 지내다가 내원당일 갑자기 발생한 좌측 유방의 압통성 증대를 주소로 내원하였다 (Fig. 1). 병력 청취 시 환자는 3년 전 유방확대술을 받은 기왕력이 있고 아스피린 등의 항혈전제를 복용한 일이 없고 내원 6일 전 스노보드를 타다가 뒤로 넘어져 꼬리뼈에 골절을 입고 타병원에 입원해 있었다. 환자는 가슴 부위에 직접적인 외상은 없었다고 하였다. 내원 시 혈압은 100/60 mmHg, 분당 맥박은 84회, 혈색소 수치는 9.4 g/dL로 측정

Received April 29, 2010
Revised May 15, 2010
Accepted June 8, 2010

Address Correspondence : Dong Lark Lee, M.D., Ph.D., Department of Plastic and Reconstructive Surgery, Hanil General Hospital, 388-1 Ssangmun-3-dong, Dobong-gu, Seoul 132-703, Korea. Tel: 82-2-901-3109 / Fax: 82-2-901-3104 / E-mail: drldr@paran.com

* 본 논문은 2010년 제28차 대한미용성형외과학회 학술대회에서 구연 발표되었음.

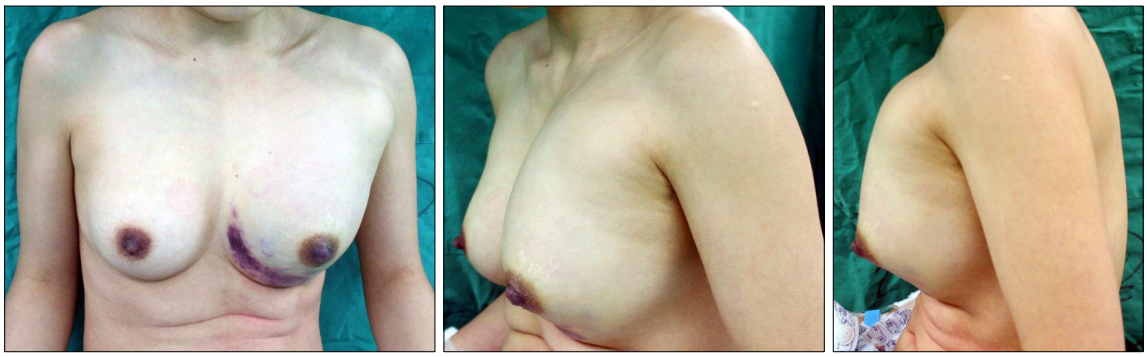

Fig. 1. Preoperative view. A 32-year-old woman with marked enlargement of the left breast 3 years after augmentation mammoplasty with saline-filled smooth prostheses. (Left) Frontal view. (Center) Oblique view. (Right) Lateral view.

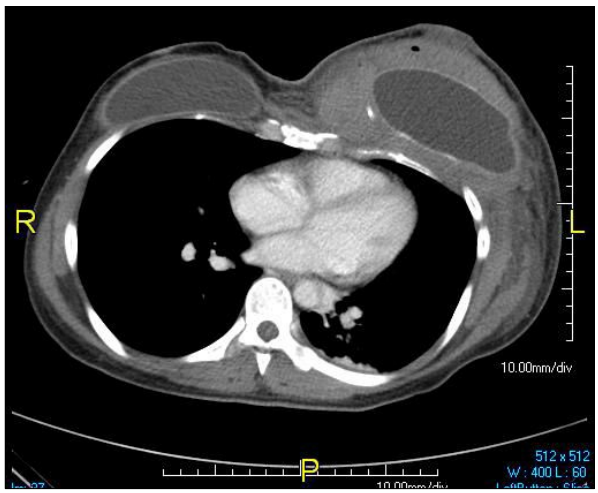

Fig. 2. The CT scan revealing fluid accumulation within the left breast.

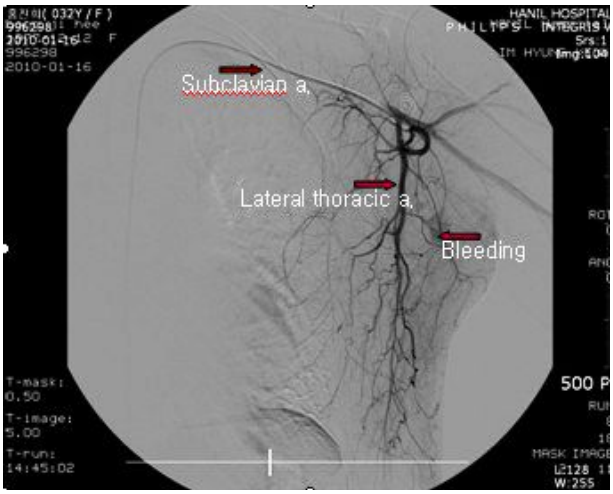

Fig. 3. Angiography of left lateral thoracic artery. The branches were embolized with Gelfoam® particles.

되었고 체온은 정상이었다. 응급실에서 시행한 MDCT 결과 좌측 유방에 식염수 보형물 주위로 체액 축적 (fluid collection)을 보였다 (Fig. 2). 환자를 수술 방으로 옮겨 전신마취 하에 보형물을 제거한 후 출혈 부위를 확인 및 지혈을 하려 하였으나 환자는 개방적 술식을 완강히 거부하였다. 따라서 국소마취 하에 유방밑 선에 2 cm 길이의 절개를 하여 혈종 500 cc를 제거한 후 압박드레싱을 시행하였다. 환자는 술후 4시간 후 왼쪽 가슴의 크기가 증대되면서 다시 출혈 양상을 보였다. 환자는 가슴모양의 변화와 흉터발생을 꺼려하여 개방적 술식을 거부하였다. 내원 2일째 출혈 부위 위치확인과 수술 시의 출혈의 양을 줄이기 위해 우측 서혜부를 통해 혈관 도자술로 좌측 가쪽가슴동맥 (lateral thoracic artery)의 지류 (branch)를 혈관색전술을 시행하였다 (Fig. 3). 활력징후 개선되었고, 시진 상 더 이상 가슴크기 변화가 없어 출혈이 더 이상 없는 것을 확인하였다. 내원 4일째 수술방에서 전신마취 하에 가슴 밑 절개를 연장하여 좌측 가슴에 고여있던 혈종 400 cc를 제거하고 표면이 매끄러운 180 cc 식염수 보형물을 꺼내어 찢어진 부위 없이 온전함을 확인하였다. 내시경을 이용하여 보형물이 들어있던 피막내를 관찰한 결과 환자의 좌측 피막이 12시에서 3시

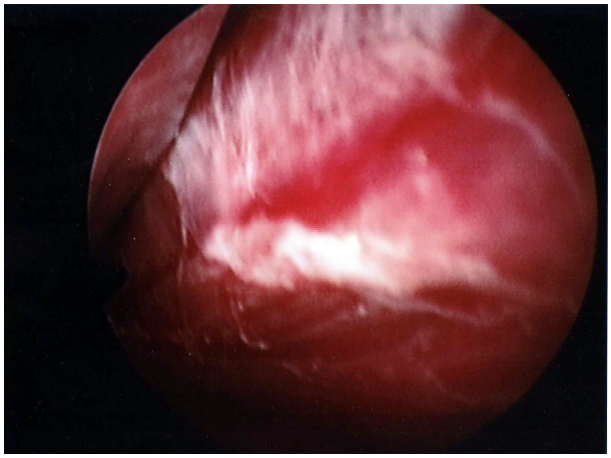

Fig. 4. Endoscopic finding of capsular tearing in left breast.

Fig. 5. Postoperative view after hematoma removal. (Left) Frontal view. (Center) Oblique view. (Right) Lateral view.

방향으로 피막열상이 있으나 진행되는 출혈은 없어 출혈 부위는 확인할 수는 없었다 (Fig. 4). 식염수로 세척 후 보형물을 재삽입 하고 배액관을 삽입하였다. 환자는 7일간 입원 후 퇴원하였으며 수술 3개월 후 특별한 합병증이 없었다 (Fig. 5).

III. 고 찰

혈종은 유방확대술 후 초기 3일 동안에 잘 생기는 합병증 중에 하나라고 알려져 있다. 문헌보고에 의하면, 초기에 발생한 혈종의 발생빈도는 2~10.3%이며 원인은 부적절한 지혈, 외상력, 항응고제 복용 등을 들 수 있다.[2] 폐쇄적 피막절개 후에 혈종발생은 1% 이하로 알려져 있다.[3] 그러나 유방확대술 후 후기에 혈종발생률에 대한 자료는 찾을 수 없었다. Brickman 등[2]은 유방확대술 후 후기 혈종발생은 다양한 원인에 의해서 6개월 내지 12년 사이에 발생하는 매우 드문 현상이라 하였다. 후기 혈종발생의 원인으로는 피막을 둘러싼 작은 혈관들이 주위 조직의 염증반응에 의해 손상되거나 피막의 미세골절, 염증반응이 모세혈관 내 투과성을 증가시켜 혈관 부식, 피막구축 발생을 막기 위해 사용된 스테로이드를 들 수 있다. 또 심장질환이 있던 환자가 항응고제인 와파린을 복용했던 사실을 숨긴 채 수술을 받았고 수술 후 2주 후 지속적으로 복용하여 피막내 혈종이 생긴 보고도 있었다.[2]

유방확대술 후 외상에 의한 후기 혈종발생은 대개 외상 후 24시간 내에 발생되며 이는 가슴 부위 직접적인 충격에 의한 피막 파열과 함께 보형물의 파열을 볼 수 있다.[4-5] 외상에 의한 후기 혈종발생의 원인으로는 폐쇄적 피막절개, 교통사고, 유방촬영술 그리고 낙상을 들 수 있다.[4]

유방확대술 후 생긴 후기 혈종발생의 가장 흔한 증상은 통증과 부종이다. 이외에도 피부색 변화를 통해 혈종발생을 확인할 수 있다.[2] 대개 감염의 전반적인 징후들은 보이지 않았다. 이학적 소견에 의하면 환자 가슴이 비대칭적이며 대개 한쪽 가슴에 압통을 동반한 부종을 볼 수 있다. 진단방법으로는 초음파, CT, MRI 등을 들 수 있겠고 특히 MRI는 보형물의 성질과 온전함을 알 수 있는 최상의 방법이다.

모든 후기 혈종은 즉각적으로 제거되어야 하며 피막형성을 예방하기 위해 혈전들도 충분히 제거해야 한다.[6] 수술적 처치에 의한 피막 내 관찰이 반드시 이루어져야 하며 내시경을 이용하여 출혈양상을 육안으로 확인할 수 있다. 본 증례에서는 활주 시 넘어지면서 좌측 상완의 과도한 신전에 의해 좌측 가쪽가슴동맥 지류의 손상으로 혈종발생을 강하게 의심한다. 저자들은 문헌고찰과 함께 3년 전 유방확대술을 시행한 환자의 외상 후 증상 발현까지의 시간이 6일이고 출혈의 양이 많고 급격히 발생한 외상이 원인으로 의심되는 후기 혈종 1례를 보고한다.

REFERENCES

1. Kim KK, Minn KW, Jang SS, Heo CY: Late hematoma after breast augmentation. *J Korean Soc Plast Reconstr Surg* 32: 767, 2005
2. Brickman M, Parsa NN, Parsa FD: Late hematoma after breast implantation. *Aesthetic Plast Surg* 28: 80, 2004
3. Daw JL, Lewis VL, Smith JW: Chronic expanding hematoma within a periprosthetic breast capsule. *Plast Reconstr Surg* 97: 1469, 1996
4. Mason WT, Hobby, JA: Immediate rupture of breast implant following trauma. *Plast Reconstr Surg* 111: 2432, 2003
5. Dellon AL, Cowley RA, Hoopes JE: Blunt chest trauma: evaluation of the augmented breast. *J Trauma* 20: 982, 1980
6. Hsiao HT, Tung KY, Lin CS: Late hematoma after aesthetic breast augmentation with saline-filled, textured silicone prosthesis. *Aesthetic Plast Surg* 26: 368, 2002