대한미용성형외과학회지 제 14 권, 제 1 호
J Korean Soc Aesth Plast Surg
Vol. 14, No. 1, 59 - 62, 2008

외상 후 반흔수축으로 인한 내비 밸브 폐쇄의 교정

김의식 · 김지훈 · 유성인 · 황재하 · 김광석 · 이삼용

전남대학교 의과대학 성형외과학교실

The borders of the internal nasal valve are defined by the caudal edge of the upper lateral cartilage supero-laterally, the cartilaginous septum medially, and the nostril floor inferiorly. It is the narrowest portion of the nasal airway and one of the primary regulator of nasal air flow. internal nasal valve collapse is a serious problem associated with prior nasal surgery, previous trauma, aging, or primary weakness of the upper lateral cartilage. We report a case of the internal nasal valve obstruction due to an uncommon mucocutaneous scarring. A 55-year-old male patient complained of headache, severe nocturnal snoring and unilateral nasal obstruction. He had a linear depressed 1.5 cm in length scar on the nose dorsum, caused by a lacerated wound. The intranasal examination revealed a concentric narrowing of the left internal nasal valve area by mucocutaneous scar constriction and a left sided septal deviation, but inferior turbinate hypertrophy was not seen. After an open rhinoplasty incision, the nasal airway obstruction was relieved by scar release with the five flap Z-plasty, submucosal resection of deviated septal cartilage and unilateral spreader graft using autogenous septal cartilage. He was pleased with a significant relief of nasal obstructive symptoms. The cross-sectional size of the internal nasal valve area was maintained until postoperative 8 months. Correction of internal nasal valve obstruction must involve surgery on all the structures that make up the valve: septum, upper and lower lateral cartilage, intranasal mucosa, and the inferior turbinate.

Key Words: Internal nasal valve, Posttraumatic scar constriction

Correction of Internal Nasal Valve Obstruction Induced by Posttraunmatic Scar Constriction: A Case Report

Eui Sik Kim, M.D.,
Ji Hoon Kim, M.D.,
Sung In Yoo, M.D.,
Jae Ha Hwang, M.D.,
Kwang Seog Kim, M.D.,
Sam Yong Lee, M.D.

Department of Plastic and Reconstructive Surgery, Chonnam National University Medical School, Gwangju, Korea

Address Correspondence : Sam Yong Lee, M.D., Department of Plastic and Reconstructive Surgery, Chonnam National University Medical School, 8 Hak-dong, Dong-gu, Gwangju 501-757, Korea.
Tel: 062) 220-6363 / Fax: 062) 227-1639 /
E-mail: sylee@chonnam.ac.kr

* 본 논문은 제 62차 대한성형외과학회 학술대회에서 포스터 발표되었음.

I. 서 론

내비 밸브(internal nasal valve, limen vestibuli, os internum)는 비강의 가장 좁은 부분으로 흡기 시 공기 흐름에 대한 저항이 이 부위에서 가장 크다. 상외측으로 가쪽 코연골(upper lateral cartilage)의 미부, 내측으로 연골성 비중격의 외측벽, 하방으로는 코구멍 바닥(nostril floor)으로 경계 지워지고, 코를 통한 공기 흐름의 일차적인 조절 작용을 한다. 백인의 경우 단면적은 약 55 - 60 mm^2이고, 가쪽 코연골과 비중격 사이에 10 - 15°각을 이루지만, 동양인에서는 좀 더 둔각을 보인다고 알려져 있다.[1] 일반적인 비호흡 상태에서는 흡기 시 내비 밸브가 폐쇄되지 않으나, 운동 시에는 빠르고 깊은 비호흡을 하므로 흡기 시 정상적으로 밸브의 상방 1/2에서 내측으로 가쪽 코연골이 움직여 약간의 생리적인 폐쇄가 생길 수 있다.

이와는 별도로, 내비 밸브의 병적인 폐쇄는 주로 코성형술 후 배부 비중격 또는 가쪽 코연골의 과다 절제 등의 합병증으로 대부분 발생하게 된다. 기타 원인으로 노화 또는 연골의 자체적 결함으로 인한 가쪽 코연골의 내재적 약화, 드물게 외상으로 인한 반흔수축 등이 있을 수 있다. 외상 후 발생한 점막피부 반흔 자체로 밸브 폐

쇄가 생기는 경우는 매우 드물며, 치료법도 국소조직을 이용할 수 없는 경우가 많아 유착을 해소하고 스텐트를 장기간 유지하거나, 점막이식, 피부이식, 복합조직이식 또는 어렵게 국소피판을 시행해 보기도 하지만 결과가 일정하지 못하다. 저자들은 과거 비배부의 관통열상이 코 안쪽에서 제대로 봉합되지 않아 내비 밸브 부위에 생긴 동심원성 반흔수축으로 인해 밸브 폐쇄가 발생한 환자를 경험하였기에 문헌고찰과 함께 보고하고자 한다.

II. 증 례

55세 남자 환자가 두통과 심한 코골이 및 편측 비폐쇄를 주소로 내원하였다. 2년 전 넘어지면서 비배부에 관통열상이 발생하여 개인의원에서 일차봉합을 시행하였고, 당시 비골 골절이나 비중격 골절은 없었다고 하였다. 비배부에 과거의 열상으로 인해 1.5 cm 길이의 함몰 반흔이 있었고, 이 반흔의 코 안쪽 직하방에는 동심원 모양의 반흔수축으로 인한 좌측 내비 밸브의 단면적이 50% 이상 감소된 소견이 관찰되어 이를 내비밸브 폐쇄의 주된 원인으로 생각하였다. 아마도 비부의 관통열상이 코 안쪽에서 제대로 봉합되지 못하여 발생한 반흔 협착의 결과로 생각되었다. 또한, 연골성 비중격의 좌측 편향소견이 있었으나, 이는 주로 내비 밸브의 하방부위에 국한되어 밸브 폐쇄의 원인이라기보다는 비폐쇄의 부수적인 원인으로 간주하였다. 하비갑개의 비후는 없었고, Cottle 징후는 음성이었으나 변형된 Cottle 징후는 양성이었다. CT 사진에서 비익부의 비대칭과 좌측으로 편향된 비중격 소견을 보였으나 외비밸브의 변형은 없었다(Fig. 1).

전신마취 후에 개방 코성형술 접근을 이용해 내비 밸브 폐쇄의 주된 원인인 반흔수축 부위를 노출시키고, 코구멍 바닥에 기저를 둔 5-피판 Z-성형술로 내비 밸브의 점막 반흔수축을 교정하여 단면적을 확대하였다. 그러나, 피부이식, 점막이식 또는 복합조직이식은 시행하지 않았다. 부수적인 치료로 변위된 연골 중격은 배부접근(dorsal approach)을 통해 2 cm 두께의 충분한 L-지주를 남기고 보존적으로 점막하 절제를 하였으며, 채취한 연골은 내비 밸브의 보강을 목적으로 폐쇄 측 펼침 이식(spreader graft)에 사용하였다(Fig. 2). 술후 24시간 동안만 바셀린 거즈를 이용하여 비강을 충전하였으며, 이 후에는 스텐트를 사용하지 않았다. 술후 환자의 비폐색 증상은 크게 해소되었으며, 8개월 동안의 추적기간 동안

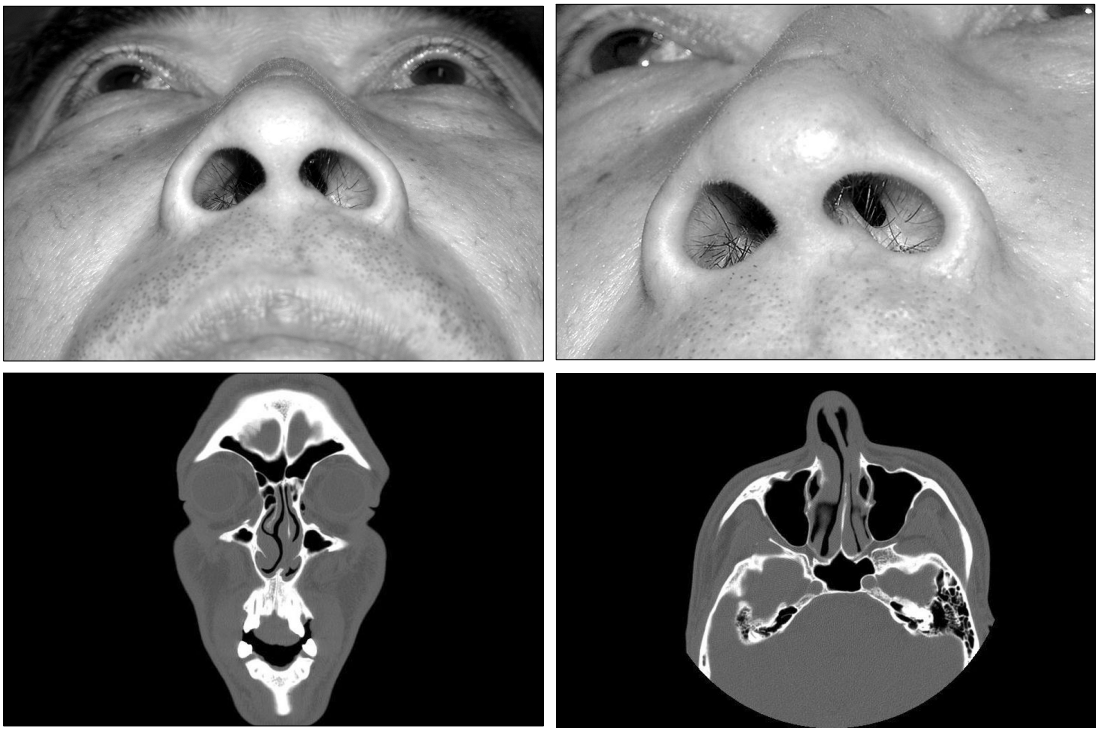

Fig. 1. (Above) Preoperative view shows a concentric narrowing of the left internal nasal valve area by mucocutaneous scar constriction on quiet inspiration. (Below) The CT scan shows a left sided septal deviation and asymmetry of naris.

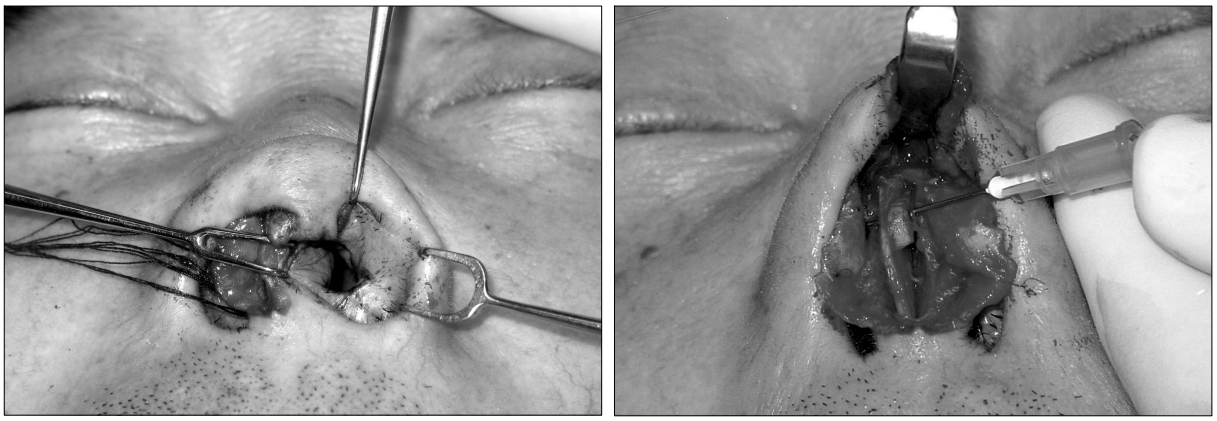

Fig. 2. Intraoperative view. (Left) Design a five-flap Z-plasty based on the nostril floor for scar release. (Right) Conservative submucosal resection of deviated septal portion and unilateral spreader graft using autogenous septal cartilage.

Fig. 3. Postoperative 8 months view shows a well maintained cross sectional size of the left internal valve area.

재발은 없었고, 내비 밸브의 단면적도 비교적 잘 유지되었다(Fig. 3).

III. 고 찰

내비 밸브 부위는 흡입한 흡기류를 결 흐름(laminar flow)에서 소용돌이 흐름(turbulent flow)으로 바꾸어 공기와 비점막간의 접촉을 증가시킴으로써 흡입한 공기의 가습, 온도 조절, 이물질 제거 등의 생리적 기능을 수행한다. 이러한 내비 밸브의 기능 부전은 삶의 질을 저하시킬 수 있는 중요한 합병증이며 이의 재건을 통한 비폐색의 해소가 필수적이다.[1]

내비 밸브 폐쇄는 대부분 과거의 비성형술 후 합병증으로 나타나며, 단순 외상으로 인한 점막피부의 반흔수축으로 폐쇄가 발생하는 경우는 매우 드물다. 그 밖에 노화나 가쪽 코연골의 선천적 결함으로 인한 연골의 일차적인 내재적 약화 등이 원인이 되기도 한다. 비성형술의 경우 연골간 절개선(intercartilaginous incision)이 전방의 관통절개선(transfixion incision)까지 연장될 때 봉합이나 상처치유가 잘 안된 경우 내비 밸브 주위로 240° 가량의 반흔수축이 생겨 폐쇄가 발생할 수 있다. 또한 가쪽 코연골, 점막, 그리고 비중격의 일부분을 지나치게 많이 제거한 경우, middle vault의 'T' 구조가 훼손되어 가쪽 코연골이 후방으로 이동하게 되고, 좁아진 middle vault에 의해 상대적인 진공효과가 나타나게 되며 흡기 시에는 약해진 가쪽 코연골이 비중격에 닿을 때까지 내측으로 빨려 들어가므로 완전 비폐색이 발생할 수 있다.[2]

내비 밸브 첨부의 각도가 10 - 15° 이하인 경우를 정적 비폐쇄라 하고, 흡기시 발생한 음압에 의해서 가쪽

코연골이 함몰되는 경우를 동적 비폐쇄라 한다. 또한 내비 밸브 영역의 비중격에 만곡이 있을 경우 내비 밸브 각을 감소시키면서 비폐색을 유발할 수 있다. 더욱이 비록 비중격 만곡이 내비 밸브와 무관한 위치에 있다 하더라도 만곡이 흡기 시 비강 내에 음압을 유발하여 내비 밸브의 폐쇄를 더 악화시킬 수도 있다. 그러므로 수술 전에 과거 수술 경력, 외상 유무, 알레르기 유무 등의 자세한 과거력 및 병력청취와 더불어 면밀한 신체검사를 통해 내비 밸브 폐쇄의 원인을 확인해야 한다.

비폐색을 검사하는 객관적인 방법으로 rhinomanometry나 acoustic rhinometry 등이 있으나 이는 일반적인 외래 진료 시 쉽게 시행하기 어렵고, 그 결과가 환자의 증상과 잘 일치하지 않는 단점이 있다. 환자로 하여금 가볍게 숨을 쉬라고 한 후 뺨과 비익의 피부를 외측으로 잡아당겨 밸브를 열어줌으로써 환자의 비폐색 증상이 완화되는가를 살펴보는 cottle test나 면봉 끝을 직접 코 안에 넣어 내비 밸브 각을 열어줌으로써 환자의 증상이 호전되는가를 살펴보는 modified cottle test를 통해 간단하게 환자가 수술로 증상의 호전을 기대할 수 있는지 예측할 수 있다.[3]

내비 밸브 재건의 주된 목표는 내비 밸브 각을 유지하고, 내비 밸브를 이루는 구조물들이 흡기 시 안쪽으로 빨려 들어가지 않을 정도의 지지력과 강도를 가지도록 하는데 있다. 그 동안 많은 저자들이 제안한 내비 밸브 폐쇄를 교정하기 위한 수술방법은 원인에 따라 세 가지로 대별할 수 있다. 아직까지 그 치료법에 대해서 이견이 있으나, 첫째, 지지 연골구조에 이상이 없고 밸브 주위에 반흔구축만 있는 경우로, 작은 Z-성형술을 시행할 수 있으나, 주변부가 대부분 반흔조직이고, 해부학적으로 충분한 조직을 이용하기가 어려워 구축 이완이 완전하지 못한 경우가 많다. 그래서 아예 반흔을 모두 절제한 후 생긴 결손 부분을 상안검이나 후이개부위 또는 협부점막을 공여부로 하여 전층 피부이식을 하기도 하지만 생착이 덜 되거나, 분비물로 인해 불쾌한 냄새가 나는 단점이 있다.[2] 둘째, 지지 연골구조인 가쪽 코연골의 과다절제로 인한 붕괴와 불안정성이 있는 경우인데, 피하에 공간을 만들고 그곳에 비중격 연골이나 이개 연골을 이용하여 지주(strut)이식을 시행할 수 있으며, 비중격의 배측 가장자리에 막대기 모양의 연골 이식편을 대줌으로써 콧등의 넓이를 넓히고 내비 밸브의 각도를 증가시켜 주는 펼침 이식술도 유용한 방법이다.[4] 이외에도 splay conchal graft가 이용되기도 하는데, 밸브 확장에 강력하긴 하지만, 이식연골의 양이 많이 요구되고, 코가 넓어지는 단점이 있다.[5] spring alar graft는 splay graft에 비해 비배부가 과다하게 넓어지는 것을 예방할 수는 있으나, 비익연골이 작거나 약한 경우는 채취하기가 어려운 단점이 있다.[6] 한편, 연골과 lining이 모두 부족한 경우에는 이개로부터 복합조직이식(composite graft)을 시행하기도 한다.[7] 셋째, 가쪽 코연골의 위치 이상이 있는 경우로, 연골을 반흔조직으로부터 모두 분리하여 비흡수성 봉합사로 근처의 배부 비중격에 고정하거나 내측 안와연에 매달아 주는 방법(suspension), 매트리스 봉합을 이용하여 연골의 convexity를 유지시키는 방법, 변형된 가쪽 코연골의 하부를 비익연골위로 전이하여 교정하는 방법 등을 사용할 수 있다.[8]

저자들은 가쪽 코연골은 약화되지 않았으나 내비 밸브 주위의 동심원성 반흔수축에 의해 내비 밸브 폐쇄가 발생한 증례를 개방성 코 절개술 후 코 바닥을 기반으로 하는 5-피판 Z-성형술, 보존적인 점막하 비중격절제술 및 펼침 이식술로 성공적으로 교정하였기에 보고하는 바이다.

결론적으로, 내비 밸브 폐쇄 교정을 위한 수술을 시행하기 위해서는 비중격, 상부 및 하부 가쪽 코연골, 내비 점막, 하비갑개 등 밸브를 구성하고 있는 모든 구조물에 대한 포괄적인 고찰이 필요하고, 정확한 원인을 찾아 이에 합당한 수술방법으로 교정해야 할 것으로 사료된다.

REFERENCES

1. Teichgraeber JF, Wainwright DJ: The treatment of nasal valve obstruction. *Plast Reconstr Surg* 93: 1174, 1994
2. Adamson JE: Constriction of the internal nasal valve in rhinoplasty: treatment and prevention. *Ann Plast Surg* 18: 114, 1987
3. Fischer H, Gubisch W: Nasal valve-importance and surgical procedures. *Facial Plast Surg* 22: 266, 2006
4. Sheen JH: Spreader graft: a method of reconstructing the roof of the middle nasal vault following rhinoplasty. *Plast Reconstr Surg* 73: 230, 1984
5. Bahman G, Bryan M, Carl E: Upper lateral splay graft. Plast Reconstr Surg 102: 2169, 1998
6. Sen C, Iscen D: Use of spring graft for prevention of midvault complications in rhinoplasty. *Plast Reconstr Surg* 119: 332, 2007
7. Goode RL: Surgery of the incompetent nasal valve. *Laryngoscope* 95: 546, 1985
8. Armengot M, Campos A, Zapater E, Alba JR, Basterra A: Upper lateral cartilage transposition in the surgical management of nasal valve incompetence. *Rhinology* 41: 107, 2003